

昭和39年 大阪大学医学部卒業  
昭和40年 大阪大学医学部第一内科  
昭和51年 大阪府立病院内科医長  
昭和61年 大阪労災病院内科部長  
平成 4年 長堀病院副院長  
平成 5年 新千里病院副院長  
平成12年 新千里病院院長

### CD3-LAK療法にホリナート・テガフル・ウラシル療法を併用することによる大腸癌の肺、肝転移の長期寛解例

#### Introduction

大腸癌は消化管の悪性腫瘍の中では、胃癌について頻度が高く、しかも年々増加傾向にある。大腸癌の予後を最も左右するのは肝転移で、有効な治療が施されなければ予後は2年以内とされている。

#### Case

70歳男性で、2004年9月のドッグで便潜血陽性を認め、精査の結果、回盲部癌と診断された。

2004年11月11日、右半結腸切除、SS, N4, POHOM(+), Stage IV, SMA周囲および旁大動脈リンパ節転移(+), 両肺多発転移を認めた(Figure 1)。

2004年12月15日よりCD3-LAK療法を2週間に1回のスケジュールで開始。

2005年3月15日、CEA上昇し、CTでは肺の転移巣は不変であったが、肝にも転移を認めた(Figure 2)。そのため、テガフル・ウラシル(UFT®)とホリナート(ユーゼル®)を6週間投薬、2週間休薬で併用開始した。

2005年5月10日、CEA下降し、CTでは肺・肝の転移病巣の部分寛解を観察した。

2005年7月5日、CEAは正常範囲まで下降し、CTで肺病巣は完全寛解、肝病巣はφ2cmからφ3mmに縮小した(Figure 3)。

2005年9月、CD3-LAK療法の間隔を、4週間に1回で継続した。

2006年7月24日現在まで、ホリナート・テガフル・ウラシル療法にCD3-LAK療法を併用し、寛解を維持している(Figure 4)。

#### Discussion

異時性の肝転移に対しては外科的な切除などが有効と考えられているが、本症例では肺転移も認められたため、肝転移部の局所治療はされなかった。大腸癌に対する化学療法はこれまで5FUにchemical modulatorであるLeucovorinを加えたRegimenが標準的治療法であったが、多発肺、肝転移症例に対する著効例は稀である。本症例は、CD3-LAK療法1クールでは無効かと思われたが、ホリナート・テガフル・ウラシル療法を併用することにより、著効が得られ1年以上維持されている。

Figure 1

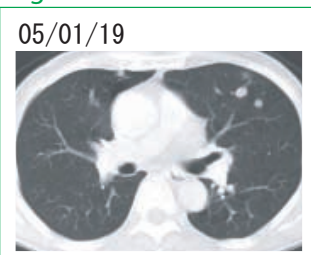


Figure 2

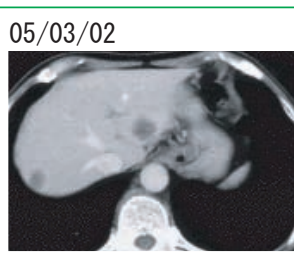
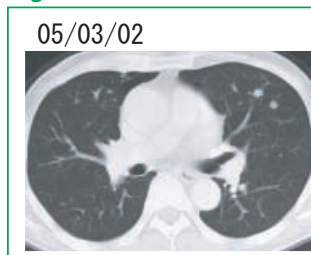


Figure 3

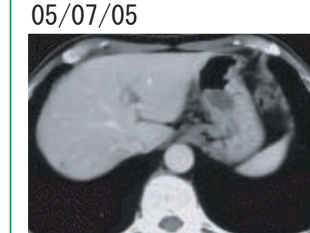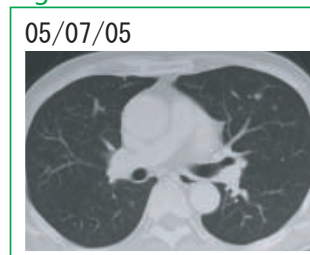
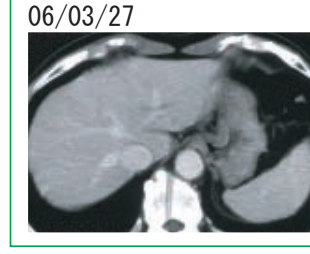
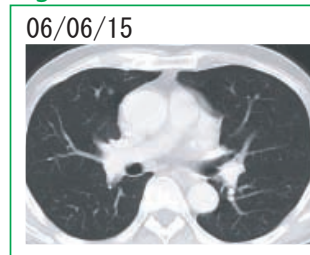


Figure 4



#### Clinical Course

