CASE REPORT 臨床症例報告 No. 14

瀬田クリニック 院長
Shigenori Goto
後藤 重則

昭和56年 新潟大学医学部 卒業
昭和60年 県立ガンセンター新潟病院
平成元年 新潟大学医学部助手/医学博士号取得
平成３年 帝京大学生物工学研究センター講師
帝京大学医学部講師
平成７年 医療法人社団 弘生会 霞ヶ関ビル診療所
平成11年 瀬田クリニック院長

免疫細胞療法(CTL法)単独によるがん性腹水を伴う上皮性卵巣がんの長期治療例

Introduction

卵巣がんは腹膜腔への播種をきたしやすく、発見時にはがん性腹水を伴うことも多く、外科的に治癒切除することが困難なケースが多い。Maximum cytoreduction の推進およびプラチナ系あるいはタキサン系の化学療法の出現により進行例においても生存期間が延長し、予後は改善してきた。しかし、寛解と再発を繰り返し、長期の化学療法を強いられる場合も少ないことから、高い生活の質を確保することは難しく、また、進行例では５年、10年以上の長期予後はかならずしも良好とはいえない。

活性化自己リンパ球療法はがん性胸腹水において体腔内への投与により胸腹水の抑制効果が高く、多くの施設で高度先進医療の承認の上で行われている。今回、大量のがん性腹水を伴う卵巣がん症例において、活性化自己リンパ球療法により良好なPSを長期にわたり維持している症例を経験し、報告する。

Case

症例は37歳女性で、既往歴は特記すべきことない。

腹部膨満感のため精査、画像診断にて腹水および骨盤内を占拠する充実性および嚢胞性部分からなる巨大腫瘍を指摘された(Figure 1)。腹水の病理細胞学的検査により、腺癌が検出され、卵巣がん、がん性腹膜炎と診断された。某大学病院にて開腹手術および化学療法を勧められたが、根治手術は無理であることから辞退し、民間療法のみを受けていた。しかし、しだいに腹水は増量、腹満は増強し、1999年4月に当院を初診した。初診時、腹部は大量の腹水により膨満は著明で、腫瘍マーカーのCA125は970U/ml、CA19-9は8500U/mlと著増していた。開腹により可及的に腫瘍を切除し、また、卵巣がんについては化学療法の有効性が高いことから化学療法を優先するべきであることを当院においても説明した。しかし、本人の同意が得られず、腹水の軽減の目的で腹腔穿刺により腹水ドレナージを行い、腹腔内投与による活性化自己リンパ球療法により治療を行いながら、引き続き、標準治療である手術、化学療法を受けることを説得する方針とした。活性化自己リンパ球療法としては採取腹水から分離した腫瘍細胞を用いたCTL療法を行うこととした。1999年4月28日より腹水ドレナージを繰り返しながら、活性化リンパ球および同時に21万単位のインターロイキン２の腹腔内投与を開始した。腹水は増減を繰り返し、2000年5月までに2～4週間間隔で、20回のドレナージおよび活性化自己リンパ球療法を行った。その間、腫瘍の大きさはほぼ不変であった。2000年6月以降は腹水の貯留は減少し、三ヶ月に1回のドレナージでコントロールが可能な状況になった。しかし、腫瘍マーカーは上昇の傾向を示した。活性化自己リンパ球療法は腹腔内投与から末梢静脈からの点滴投与に切り替え、6～8週間隔で継続した。2000年11月の骨盤CTでは腫瘍はその大きさ、性状共に以前と変化無かったが、腹水の減少が観察された(Figure 2)。その後、上昇していた腫瘍マーカーも2001年1月より、下降し、活性化自己リンパ球療法は引き続き10～12週間間隔で継続された。2003年4月以降は経過を観察しながら14～18週間間隔で継続、2005年6月のCTでは腫瘍の主に嚢胞部分の増大を観察するが、リンパ節転移など他病変の出現は観察されない(Figure 3)。また、軽度の腹満は存在するが腸閉塞症状などなく、PSも０で良好であった。腫瘤の圧迫による軽度の水腎症の所見もあり、手術を強く勧めているが同意は得られていない。2005年9月の時点で水腎症の悪化の所見はないが、泌尿器科的検査を継続しながら注意深く経過観察中である。

Discussion

大量腹水を伴う卵巣がんで活性化自己リンパ球療法のみの治療で6年半以上経過している症例を報告した。現在は少量の腹水が存在するも、当初のような頻回の腹水ドレナージを必要とするがん性腹膜炎と考えられる病態ではない。卵巣腫瘍は臨床的に良性と悪性の中間の性質を有する境界悪性(borderline malignancy)とされるグループが存在する。この境界悪性においてもその悪性の程度は様々である。本例は現在の病状から、悪性度の高い腫瘍細胞はこれまでの治療ですでに排除され、低悪性度の腫瘍細胞のみが残存している状態のようにも考えられる。

本例ではいうまでもなく、手術療法および化学療法が確立された治療法であるが、最近では、それらに伴う後遺障害や副作用から強く拒否する症例に遭遇することもある。そのようなケースにやむなく選択される治療法の１つとして免疫細胞療法は意義をもつ場合があると考えられた。

Clinical Course

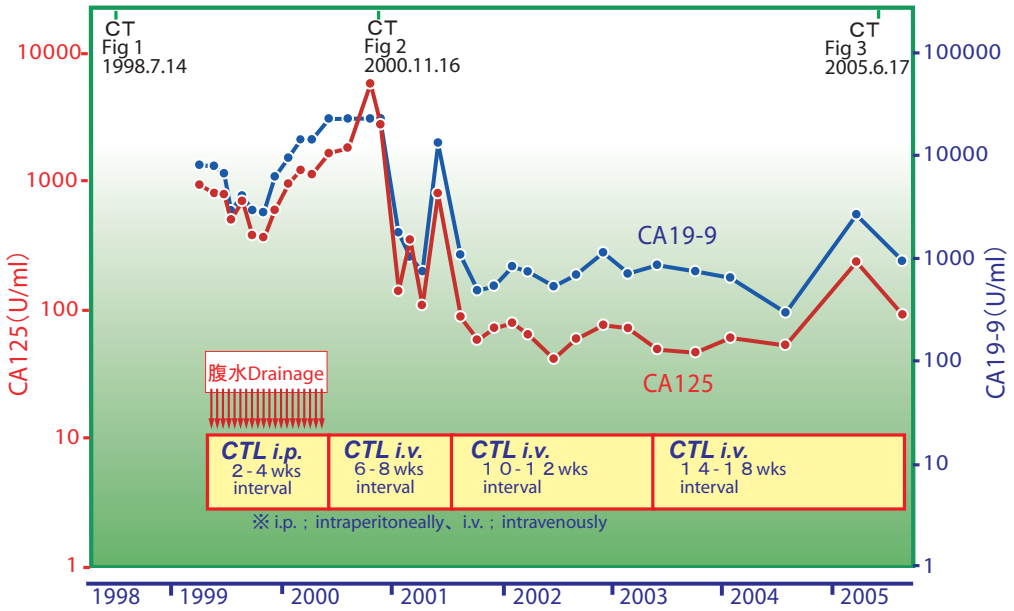

Figure 1. 1998年7月14日

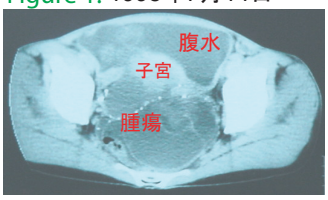

Figure 2. 2000年11月16日

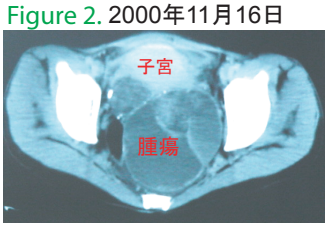

Figure 3. 2005年6月17日

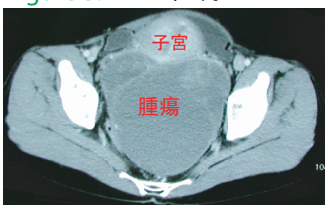

本症例報告や臨床成績、免疫細胞療法に関するお問合せは...
http://www.j-immunother.com/index.html