

免疫細胞療法(αβT細胞療法+DCワクチン療法)で奏功した乳癌の症例

INTRODUCTION

乳癌は、40歳後半-50歳前半で発症することが多く、その罹患数は年間約72,000人を超え、1999年以降、胃癌を抜いて女性の第1位を占めている。Stage別の5年生存率はI/II/III/IVで98/82/67/25%であり、転移・再発乳癌の場合、生存期間中央値は24-28ヶ月である。転移乳癌は治癒不可能な疾患であり、延命・症状緩和・QOLの維持が治療の目的となる。

今回、乳癌の患者に対し、アルファベータ(αβ)T細胞療法と樹状細胞(DC)ワクチン療法を併用し、奏功した症例を経験したので報告する。

CASE

【50歳代、女性、左乳癌、全身転移、PS=2】

2013年に左乳房の腫瘤に気付くも放置し、2014年5月に腰痛および呼吸困難が出現した。同月、精査した結果、左乳癌(ER(+), PgR(+), HER2(2+))、多発性骨転移、リンパ節転移、および両肺癌性リンパ管症と診断された(Figure 1)。化学療法およびホルモン療法を提示されるも拒否し、症状緩和のためのステロイドおよびオピオイドが処方された。

同年6月に免疫細胞療法検討のため当院を受診し、

7月よりαβT細胞療法を先行して開始した。免疫染色検査の結果(Figure 2)より、MUC-1、HER-2およびWT-1ペプチド添加型のDCワクチン療法を8月より開始し、2016年8月まで併用した。

2015年3月よりホルモン療法としてanastrozoleを開始するも、関節痛により中止し、7月よりletrozoleに変更。関節痛増強のため、9月よりビスフォスフォネート剤のdenosumabを開始するも、2016年1月、歯科治療のために中止。2016年6月より再度、ホルモン療法としてfulvestrantを開始し、現在も継続している。

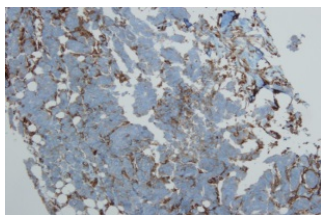
RESULT

原発巣(Figure 3、4 ✓)、両肺の癌性リンパ管症、リンパ節転移、および、多発性骨転移への集積低下を認めた。呼吸困難、疼痛が軽快し、PS=0に改善した。αβT細胞療法開始から2年半以上経過したが、現在もαβT細胞療法を継続している。

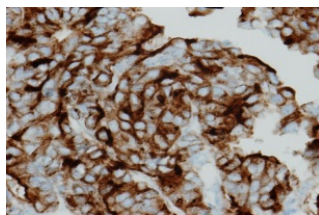
Figure 1: XP

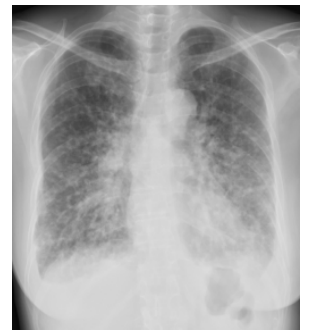

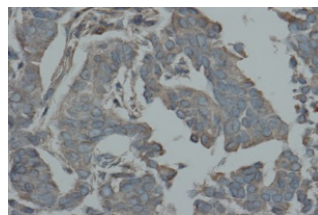
Figure 2: 免疫組織染色



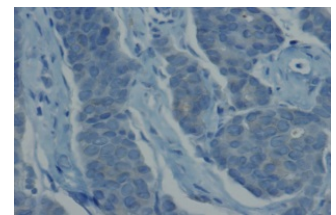
MHC Class I
1+ (30%)



MUC-1
2+ (90%)

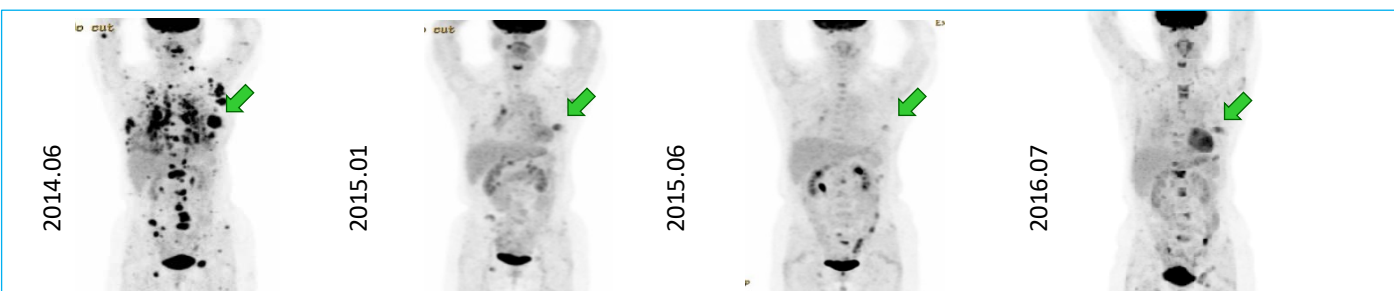


WT-1
1+ (90%)



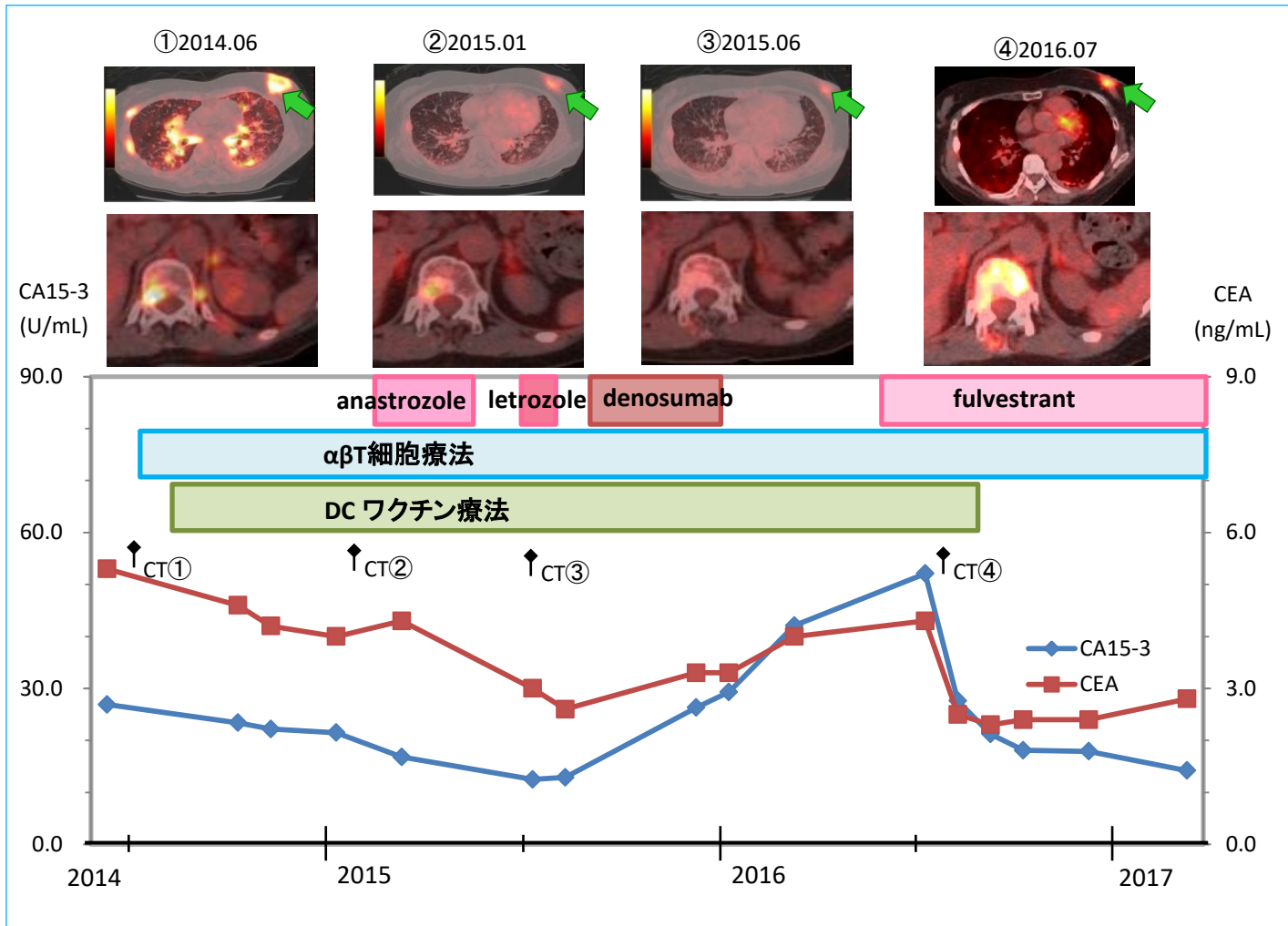
NY-ESO-1
-

Figure 3: PET



免疫細胞療法(αβT細胞療法+DCワクチン療法)で奏功した乳癌の症例

Figure 4: 治療スケジュールとPET/CTおよび腫瘍マーカーなどの推移



DISCUSSION

悪性腫瘍に対する免疫療法では、①癌特異抗原の認識、②免疫逃避機構の抑制、③エフェクター細胞の誘導が必須であり、これらが成立し初めてがん-免疫サイクルが完成する[1]。本症例のように、αβT細胞療法が効果を示す症例においては、変異抗原等に対する腫瘍特異的CTLがもともと存在していた可能性がある。すなわち、*ex vivo*でαβT細胞を増幅することにより腫瘍特異的CTLが増加し、抗腫瘍効果が高まったと考えられる。更にDCワクチンの介入により、より効率よくがん免疫サイクルが回転し、抗腫瘍免疫が誘導された可能性が考えられる。

REFERENCE

1. Chen DS and Mellman I: Oncology Meets Immunology: The Cancer-Immunity Cycle. *Immunity* 2013; 39(1): 1-10.